

JALARAVI KLIINIK

IRENE BABENKO

10 JALGA ENNE JA PÄRAST

Tallinn
2019

Klient nr 1

Klient:

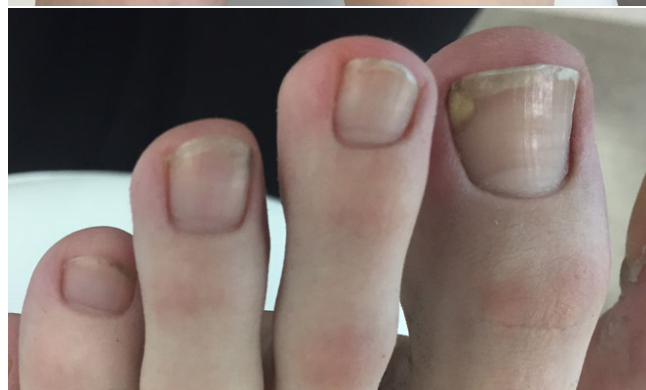
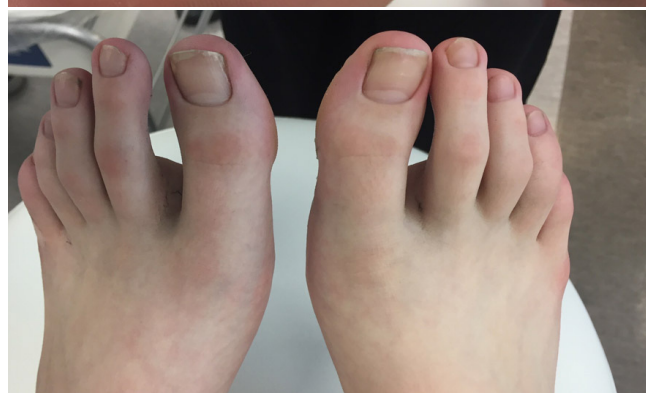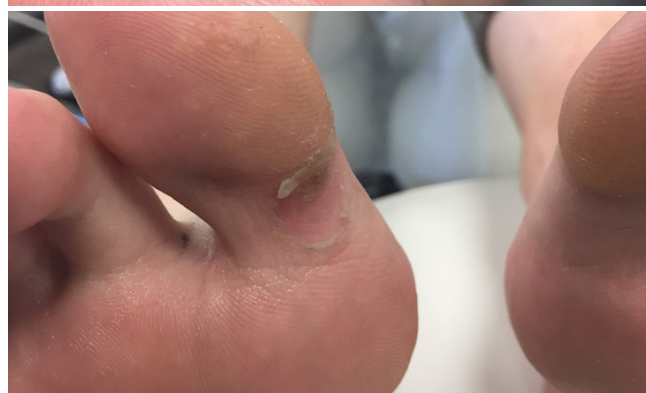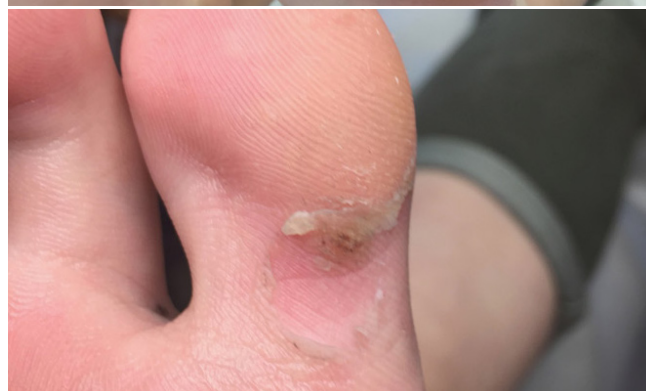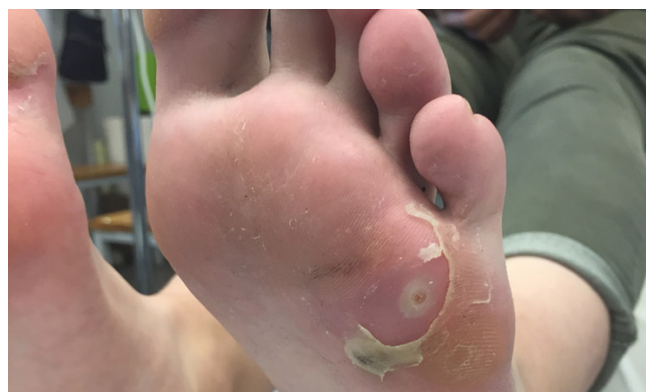Noore kliendi kaebus: suurtel varvastel küüned valulikum, häirivad soolatüükad. Suurel varbal põletikud küünevallis. EMOs käidi isegi korra abi saamas. Prooviti apteegis müüdavaid plaastreid, mis nihkusid paigast, söövitasid probleemse koha ümbruse. See lisas murestid juurde. Vaatlusel selgus: suure varba küüntel survest tekkinud põletikud, mis tekitasid valu. Neiu kandis spordijalatsid tihti (võrkpallur). Jalatsid oleks pidanud olema ka numbri võrra suuremad. Parema jala kannal soolatüügas, vasaku jala väikese varba all konnasilm. Parema jala suure varba all, liigesel oli suurem soolatüügas, üleval pool oli pisikeste soolatüügste kogumikud.

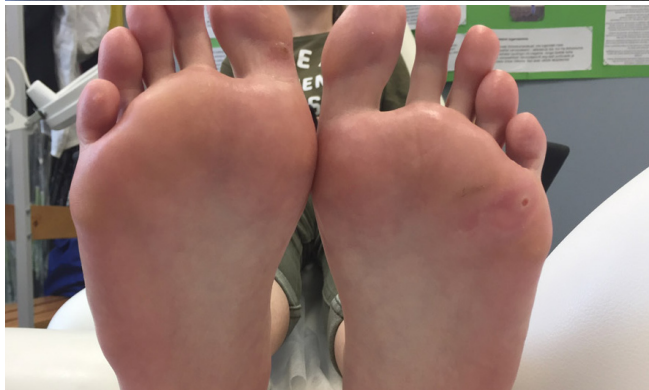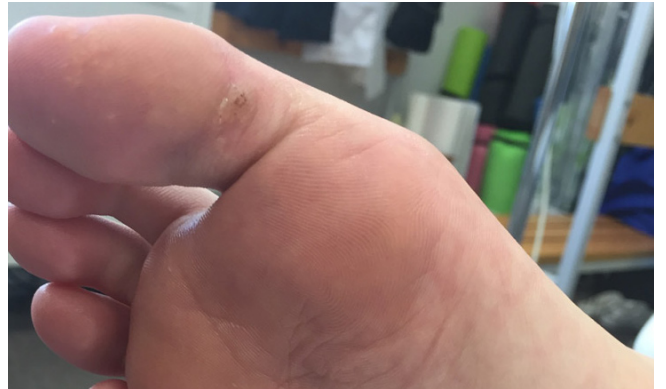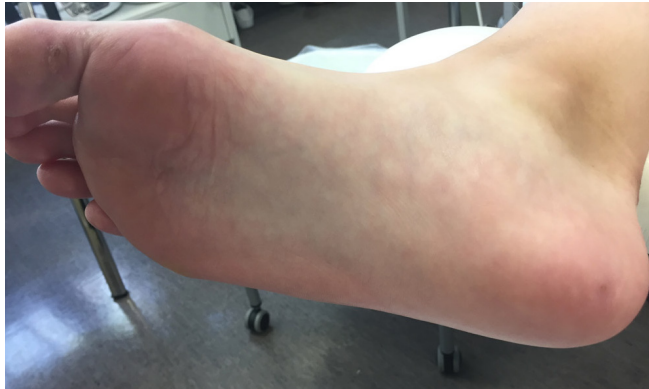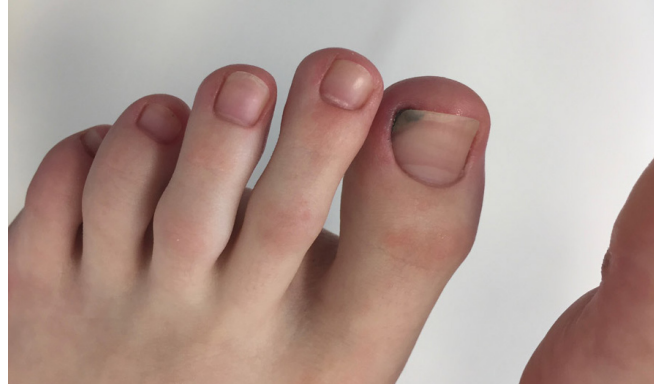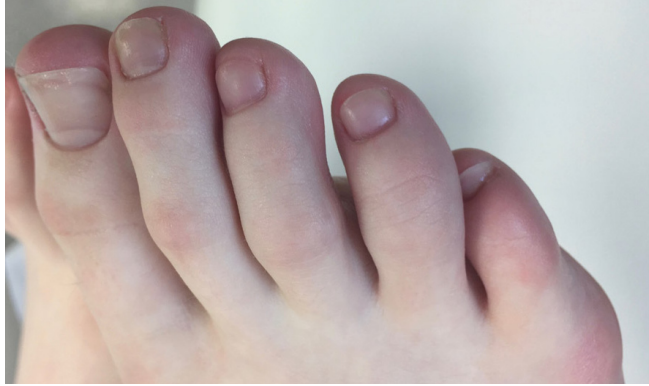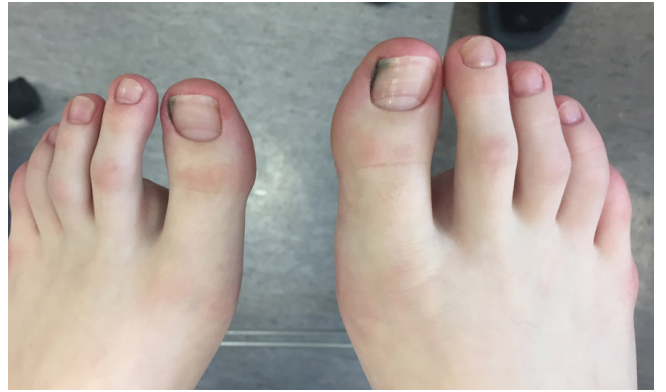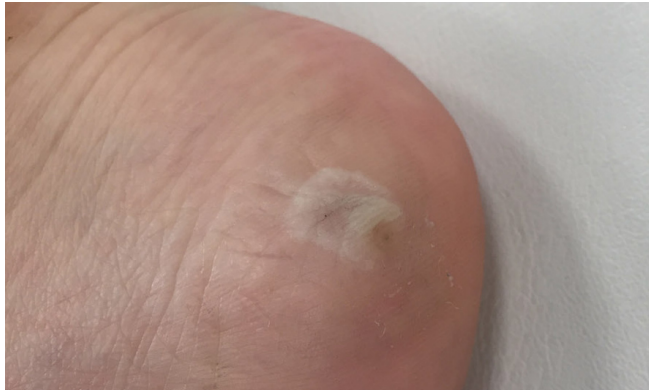Lõpptulemus:

Küüned lõigatud parajasse pikkusesse, eemaldatud happe poolt rikutud lahtised nahaosad. Puhastatud konnasilma- ja soolatüüka ümbrused. Tamponeerisin suured varbad hõbedavõrguga. Kuna oli näha, et noore daami varbad olid kitsastest jalatsitest pinges all, varbad väheke konksus, selgitasin parajate jalatsite tähtsusest. Rääkisin õigete jalatsite olulisusest konnasilmade ja tüügaste välja ravimisel. Jutu sekka poetasin väheke igapäeva jalahügieeni tähtsusest, kuna jalad olid liiga palju kitsastes spordijalatsites. Lisasin, et parimat abi tüügaste raviks saab apteekrilt. Ise hetkel krüoteraapiat veel ei tee.

Palusin tagasi tulla nädala pärast, et näha kas valu varvastes on vähenenud.

Tagasi tuli rõõmus tütarlaps, kes oli aktiivselt soolatüükaid ravima hakanud. Suure varba küüned olid ilusad, ei tekitanud enam valu. Tüügastele oli korralikult pandud apteegist saadud ravimit.





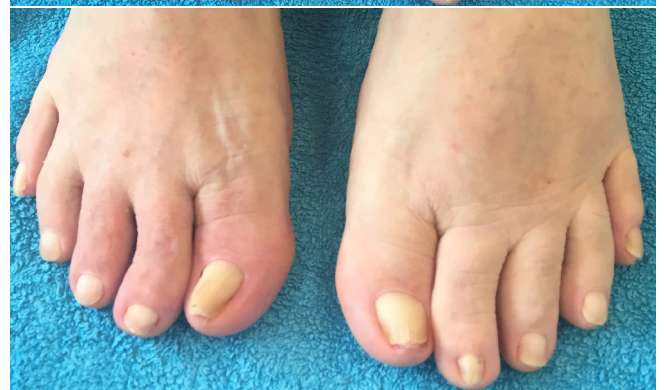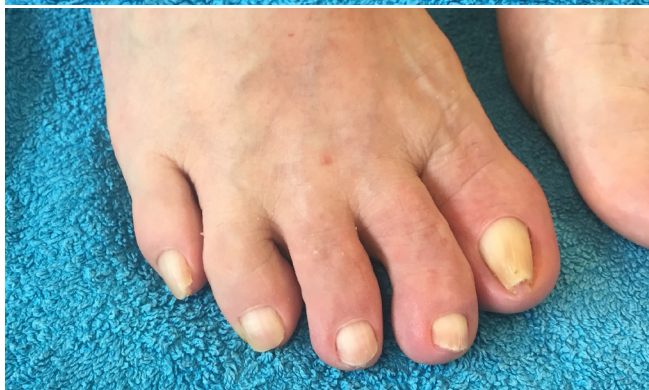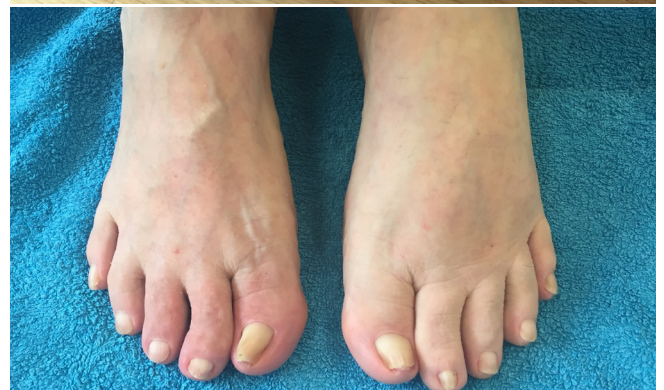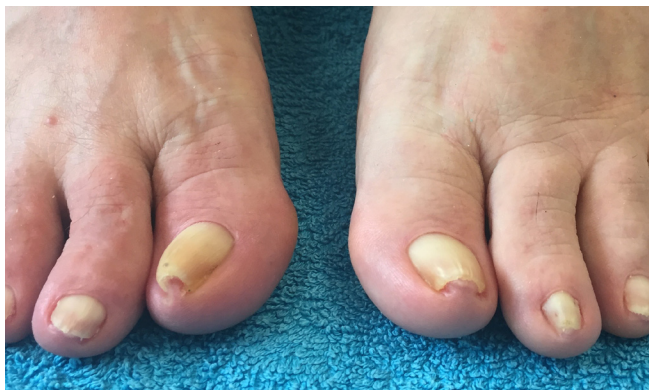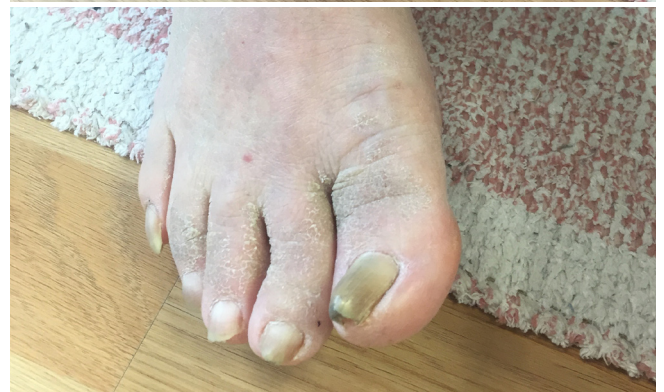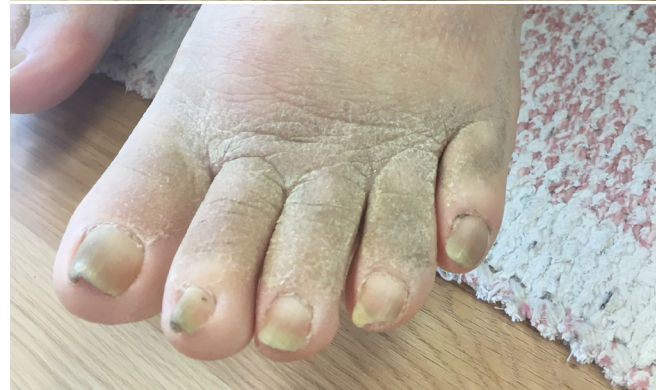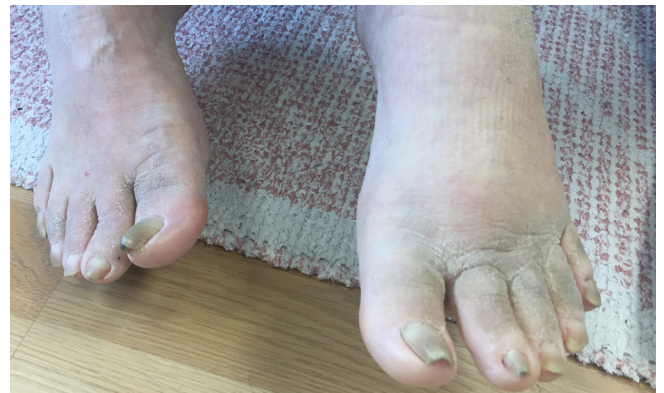Klient nr 2

Kojukutse. Kliendil II tüüpi diabeet ja südamehaigus, millest ka tingitud rullküüned. Jala plantaarne osa tihedalt kaetud hüperkeratoosiga. Varbavahed olid korras, haavaneid ei olnud. Kl. tarbib marevani. Parema jala suur varbaküüs tugevalt moondunud, teeb valu. Kunagi isegi eemaldati see operatsiooniga, ei toonud oodatud tulemust.

Lõpptulemus:

Lõikasin küüned ja tegin väheke õhemaks. Puhastasin kõik küünevallid ja juba see aitas eemaldada valu suurest varbast. Õlitasin coppolini ja tamponeerisin probleemse küüne. Koorisin surnud nahka, raspeldasin kannad, kreemitasin. Õlitasin küüned ja andsin sama palve ka kodus jätkata ja leppisime aja pediküüriks 1 kuu pärast.

Klient oli nõus klambrite paigutamisega jägmistel kordadel, kui õpe läbitud.

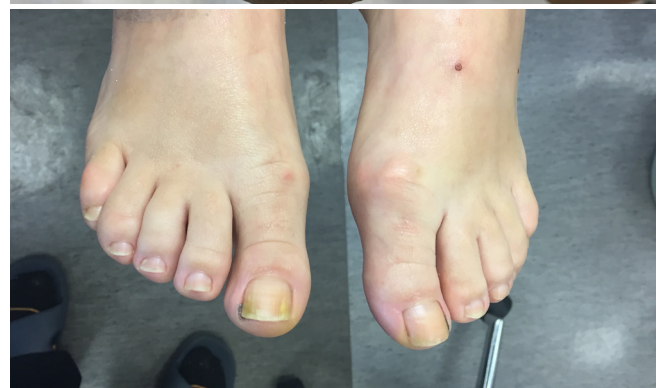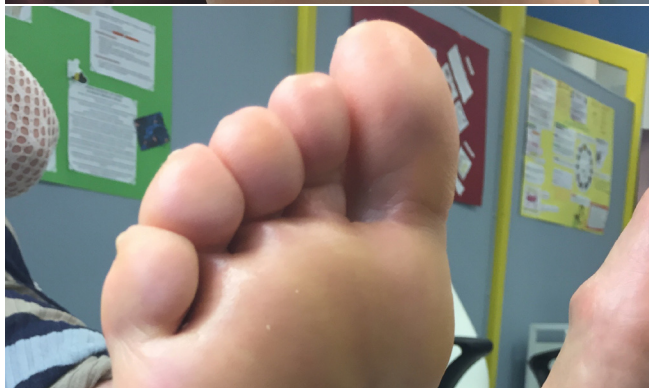

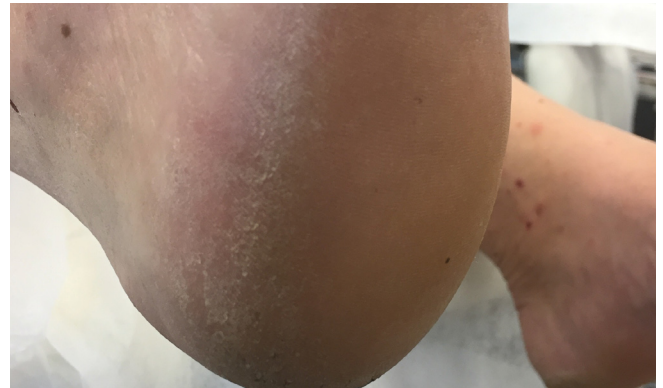
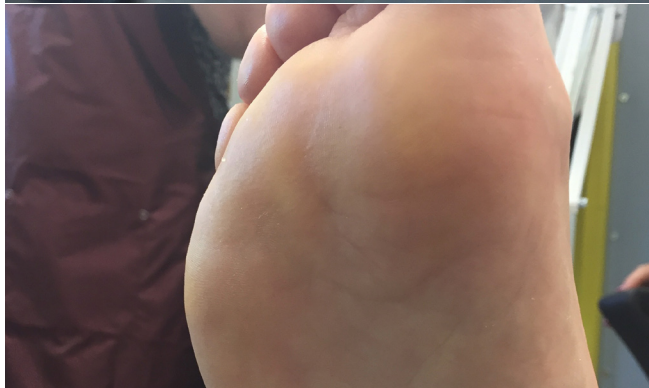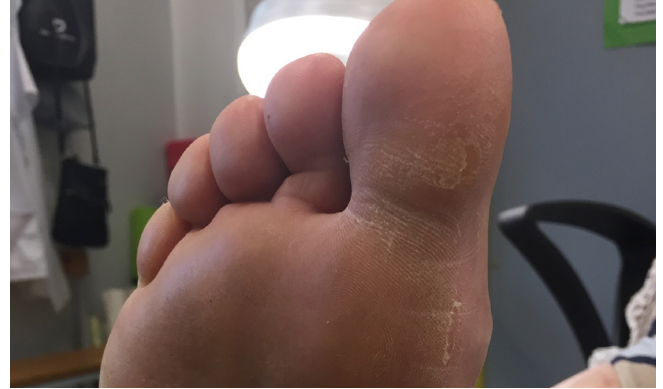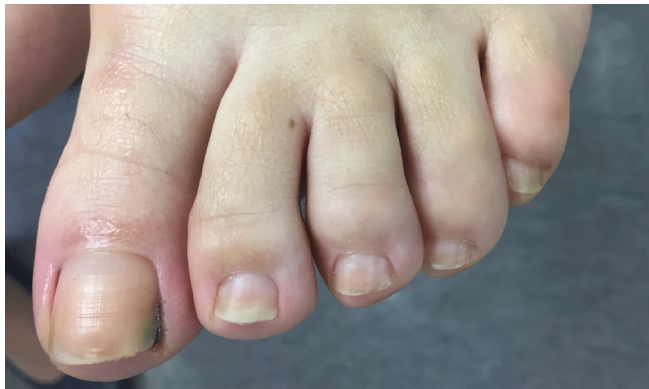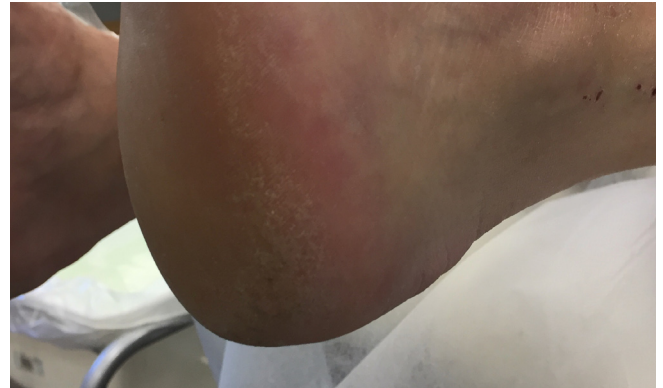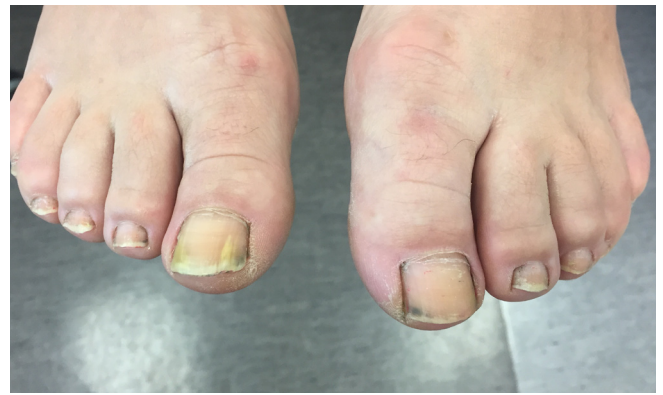Klient nr 3

Klient kurtis, et suurte varvaste küünevalli kipuvad aeg ajalt tekkima põletikud. Tugevad paksendid kandadel.

Lõpptulemus:

Lõikasin küüned, raspeldasin jala plantaarse osa. Puhastasin küünevallid, tamponeerisin probleemsed küüned. Soovitasin jalgu niisutada ureat sisaldava kreemiga ja kanda sobivaid jalatseid.

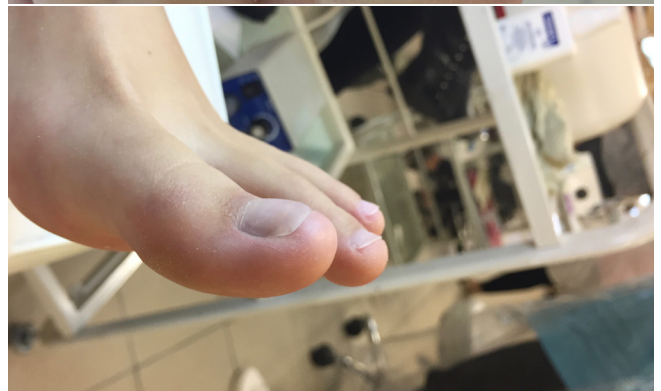
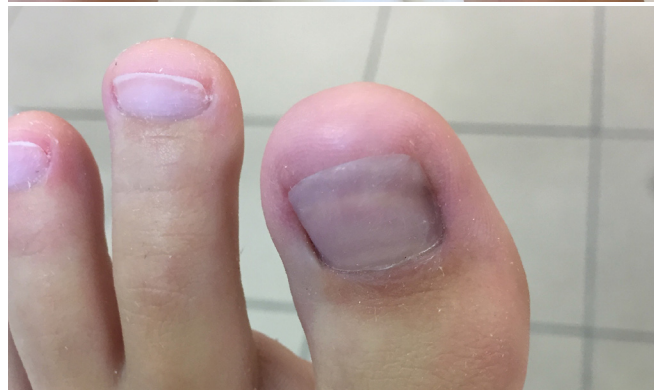
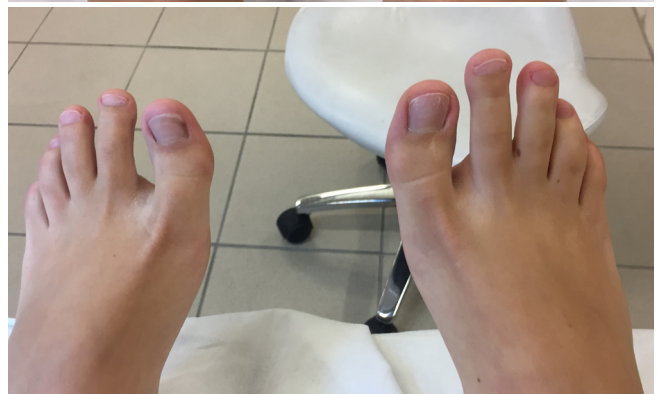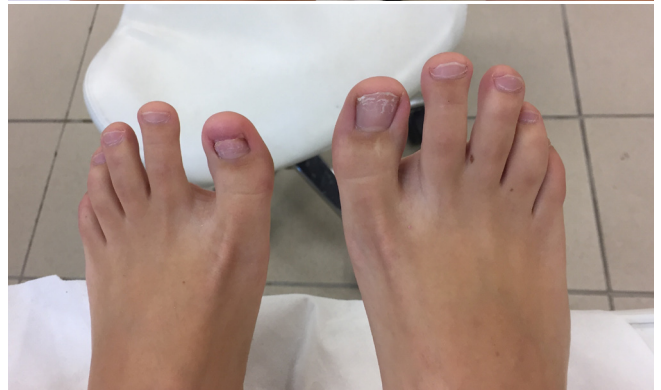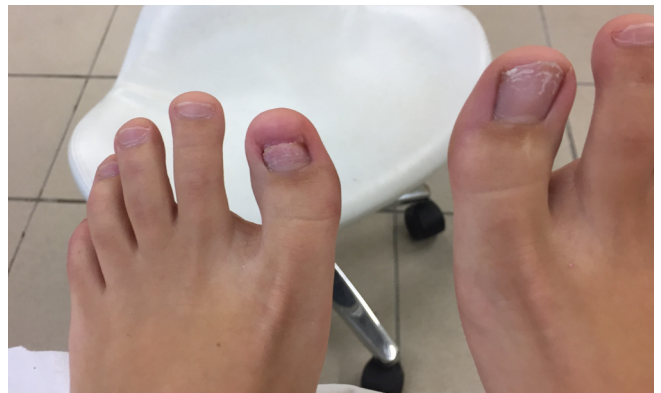Klient nr 4

Klient kurtis, et kukutas grilli varbale, mille tõttu irdus vasema jala suure varba küüs. Soovis saada uut proteesitud küünt.

Lõpptulemus:

Teostasin kerge pediküüri ja proteesisin küüne. Muid probleeme ei olnud, jalanahad, tallad väga heas korras. Klient jäi väga rahule.

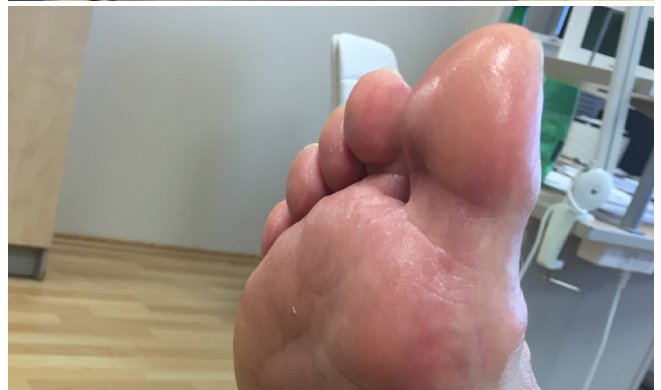
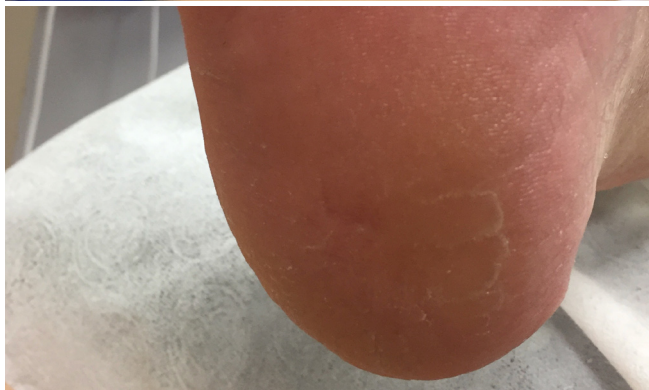
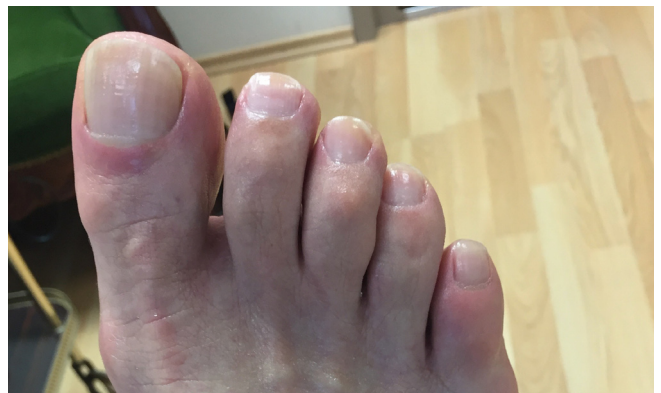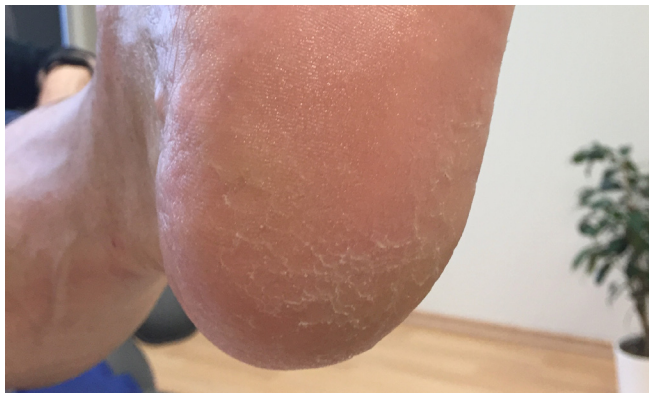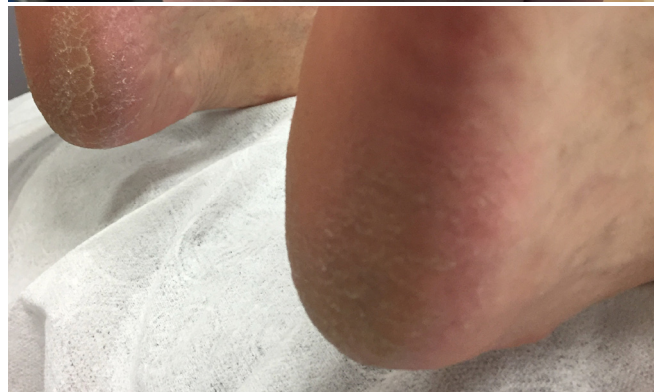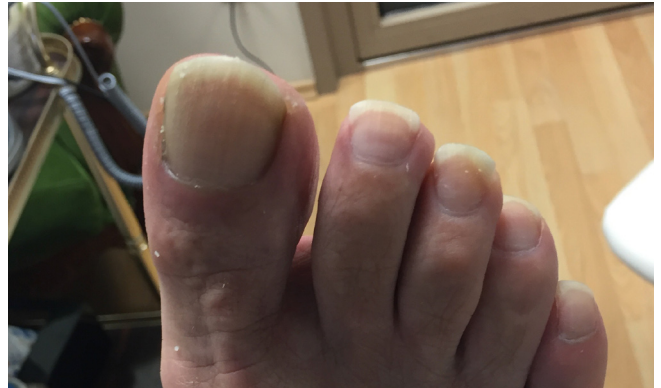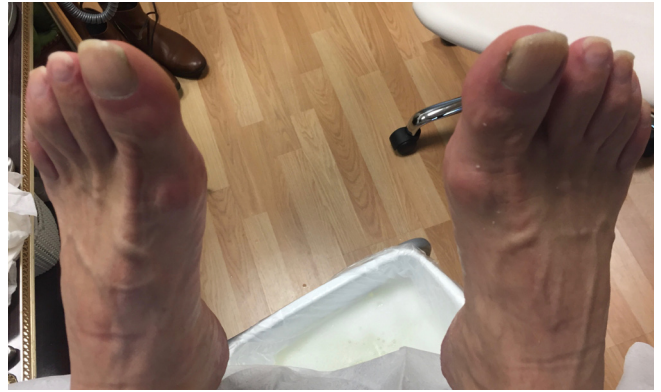Klient nr 5

Vanem härrasmees, kellel 1 astme diabeet. Väga tugevad paksendid kandadel. Ühel jalal oli varvaste vahel nahk haudunud. Klient soovis tavapärast pediküüri.

Lõpptulemus:

Lõikasin küüned. Kuna kannanahk oli nii paks, pidin nahka eemaldama ettevaatlikult skalpelliga. Mind jäi häirima, miks kliendil varvaste vahelt haudunud vaid ühel jalal. Uurisin tasakesi tervise kohta. Alles pediküüri lõpus teatas klient, et tal oli kunagi nahaseen. Kuna minu pandud kreem meeldis kliendile väga ja soovis seda osta, siis pakkusin võimalust vastav toode soetada Andsin andmed, kus vastav kreem Tallinnast osta. (endal hetkel ei olnud) Hinge jäi ka kripeldama see üks probleemne haudunud jalg ja soovitasin konsulteerida Kotka Tervisemaja Jalaravikliiniku spetsialistidega. Kui on tegemist nahaseenega, saab edukat abi seal müüdavast kreemist. Selle variandiga oli meesterahvas nõus. Klient jäi väga rahule ja tõi ka naise pediküüri!

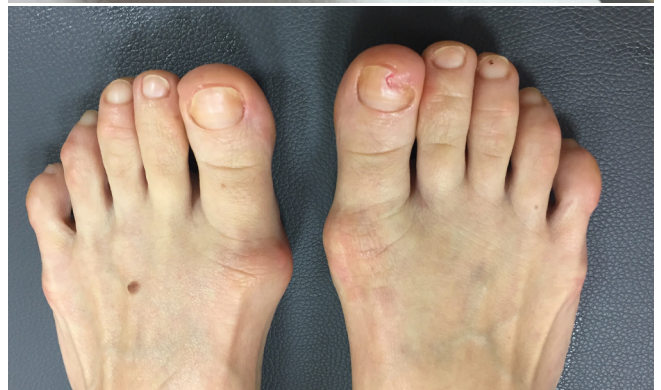
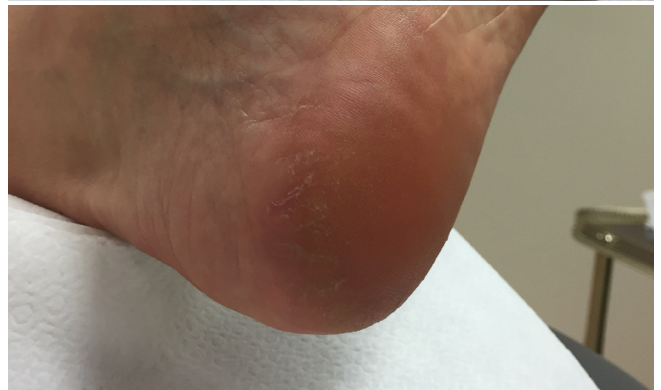
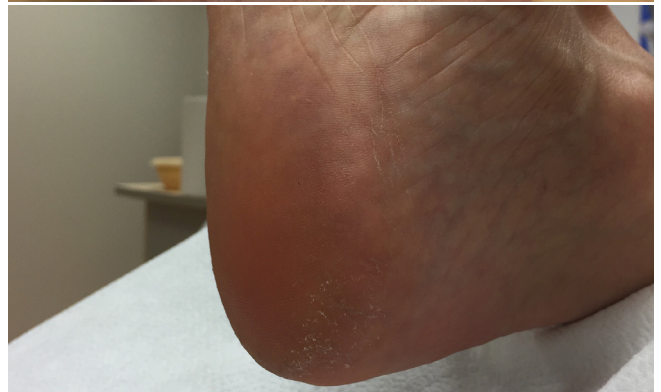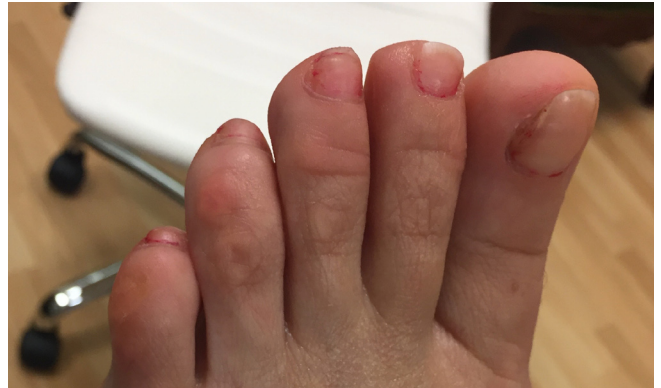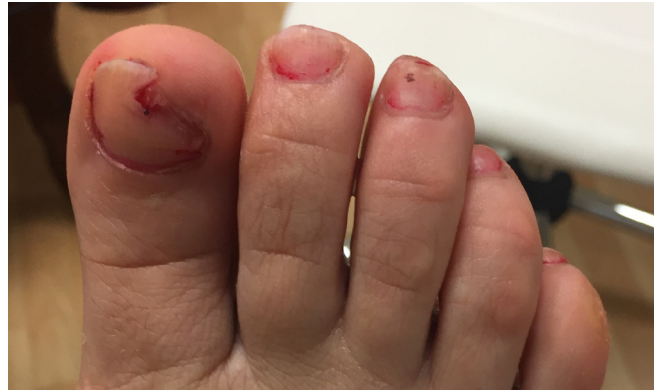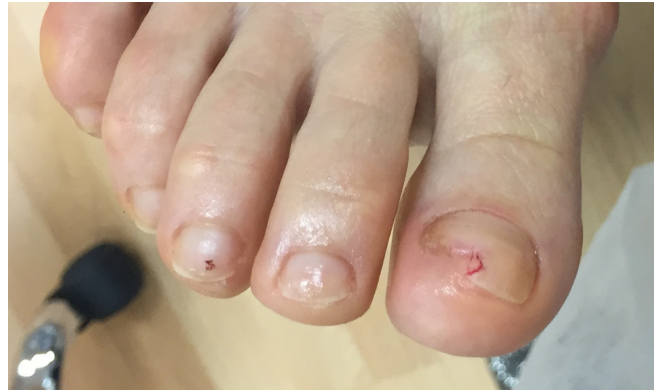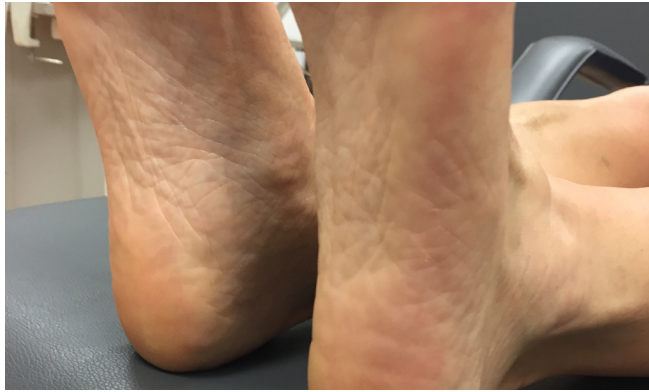
Klient nr 6

Aktiivne ja sportlik daam, kes kahtlustas, et suurte varvaste küüned on nakatunud küüneseenest. Hallux valgus, mida oli paremapoolsel jalal opereeritud 10 a. tagasi. Kuivusest tingitud praod kandades. Mõlemal väikesel varbal konnasilmad.

Lõpptulemus:

Raspeldasin kannad, mõned praod jäid. Daam armastas joosta pikki distantse ja olin veendunud, et küüned läksid pealt lahti just joostes. Ta tunnistas, et jooksujalatsid hakkavaad suruma varvastele pärast paari tunni möödumist. Parema jala suure varba siseküljel küüneoga, mille tangidega eemaldasin. Konnasilmad lihvisin madalamaks. Tamponeerisin suured varbad. Selgitasin, et jooksujalatsid peab välja vahetama, kui soovitakse edasi joosta. Kaasa andsin spetsiaalse sideme jooksu ajaks (varvaste vahele). Tagasiside sain juba järgmisel päeval. Küüned ei valutanud pärast sporti esimest korda, lubas uusi jalatseid ostma minna





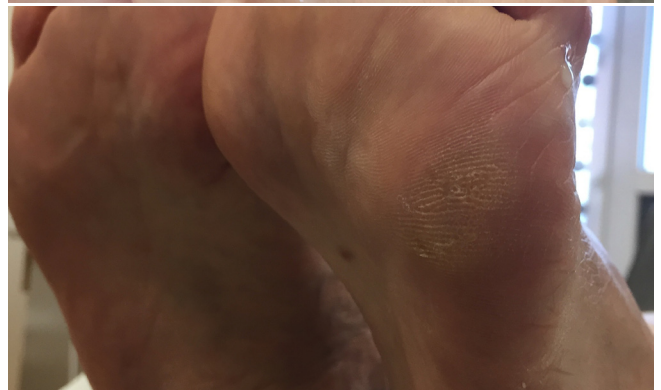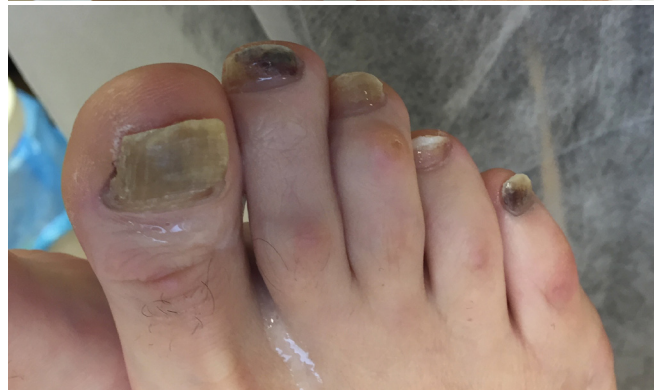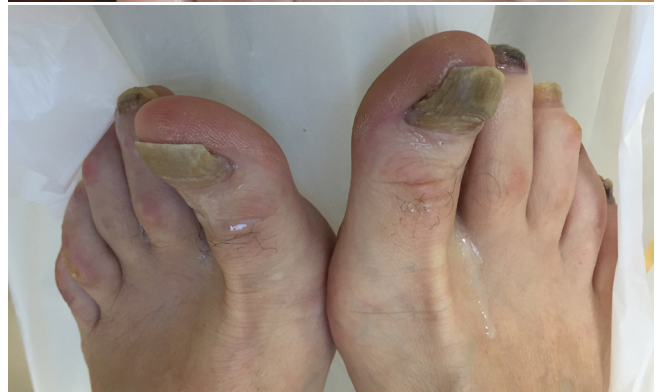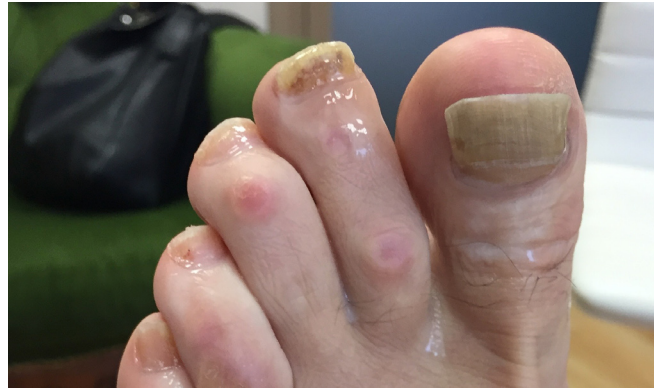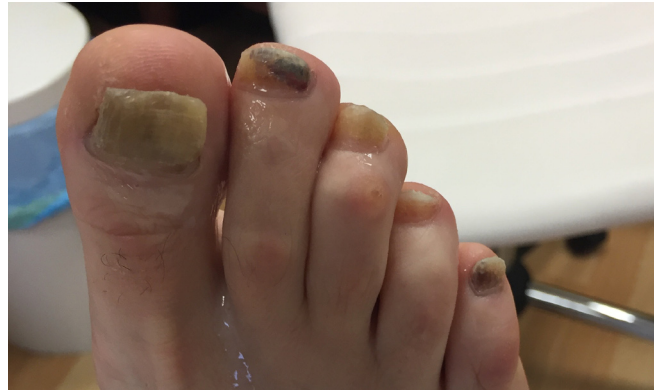Klient nr 7

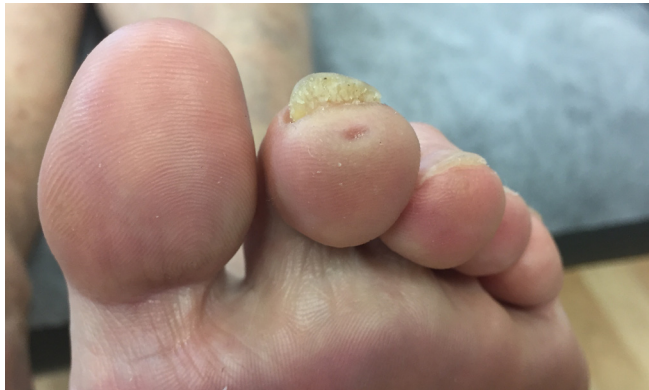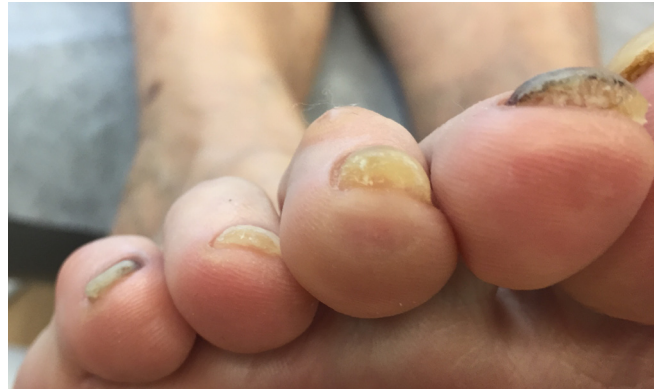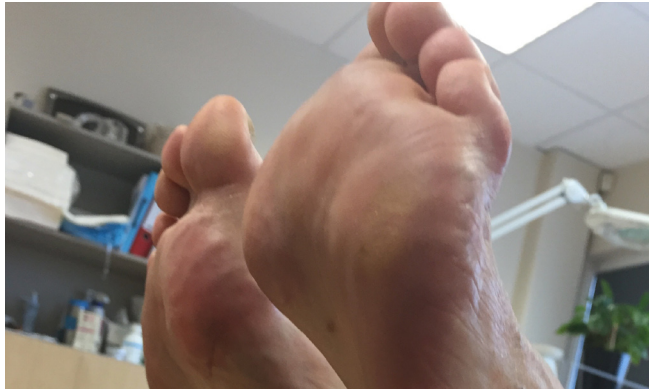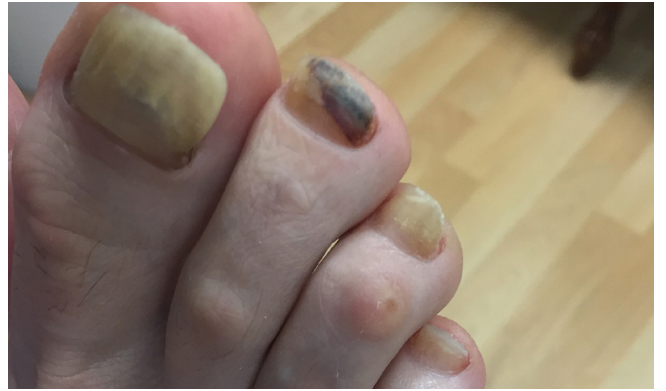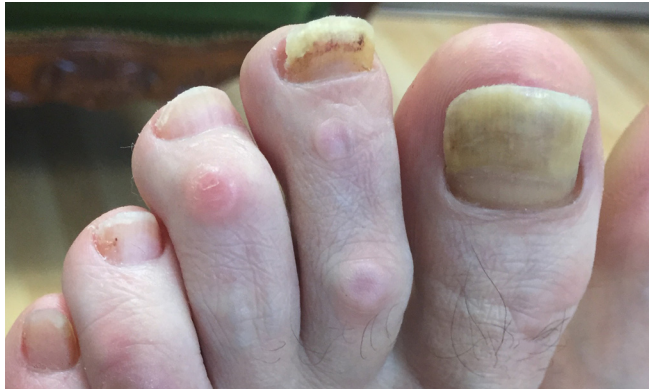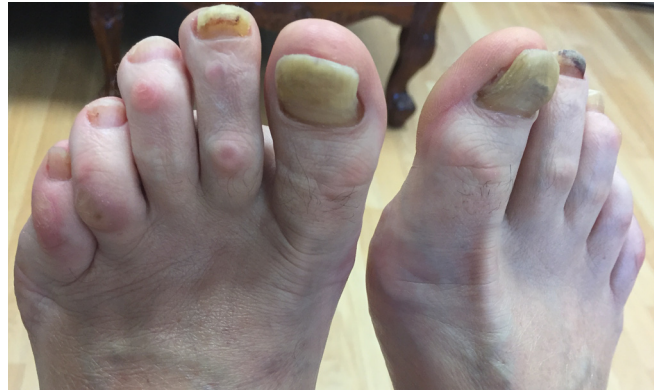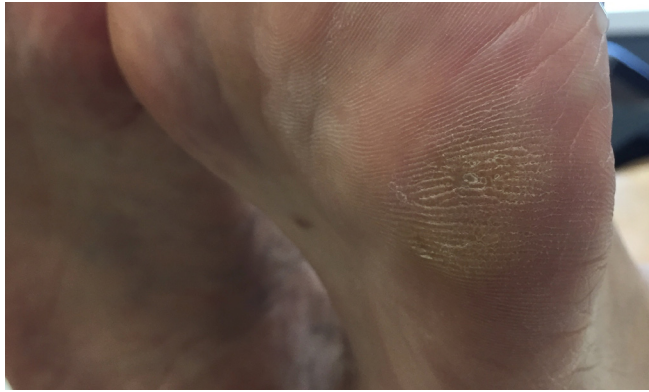
Daam 60tes. Varbaküüned olid muutnud värvi, paksenenud ja luustunud küüne alt poolt. Korduvalt varbad lööke saanud, sellest ja verevalumid küünte all. Rohkesti valedest jalatsitest tekkinud konnasilmi. Hallux valgus. Väitis, et on küüneseen, kuigi oli andnud kunagi negatiivse analüüsi (perearstil). Klient ise oli esimest korda pediküüris, kartis kriitikat ja valu. Jälgis iga minu liigutust. Rahustasin ta maha. Julgustasin arvamusega, et same juba selle ühe korraga leevendada päris paljusid probleeme.

Lõpptulemus:

Lõikasin küüned, lihvisin õhemaks. Nr. 2 varvaste otsas konnasilmadest tekkinud tugevad paksendid. Need varbad on ka teistest tunduvalt pikemad. Mõlema jala plantaarses osas ristivõlvi lateral osas paksendid, mis sai ilusasti ära lihvitud. Sealt alt tuli välja paar pisikest konnasilma. Tegin varvaste alla spets toe (2-4) Klient kasutas juba tallatugesid. Näitasin talle, et ta peaks kandma tunduvalt suuremaid saapaid, mis tuleb osta pikema nr. 2 varba järgi. Hallux valgus oli nii tugev, et punnitas saabastest välja. Klient oli üllatunud, et peab hakkama nr 42 saapaid otsima. Õnneks mahtusid varbatoed sabastesse ja klient oli meeldivalt üllatunud, kui hea tunne on varvastel.

Tagasiside: jalgadel on palju kergem olla, kasutab varbatugesid aktiivselt. Kiitis pediküüri nii, et ootamas on veel 2 pensionäri pediküüri. Ostis tinktuuri, mis pehmedab küünt ja nahkasid. Lubas 1 kuu pärast tulla tagasi. Loodan, et muutsin tema hirmu pediküüri eest olematuks .



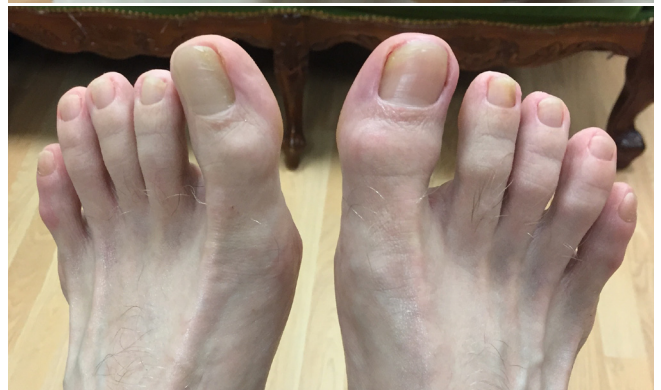
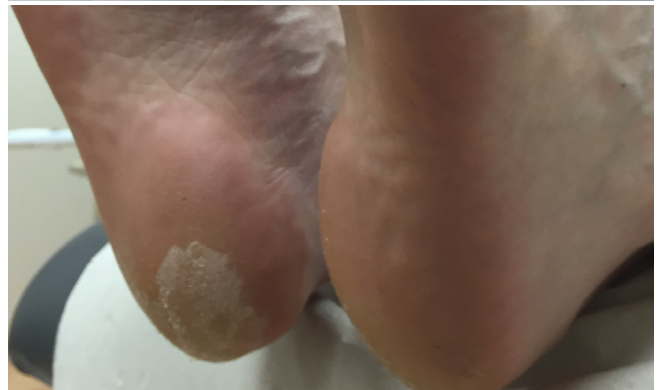
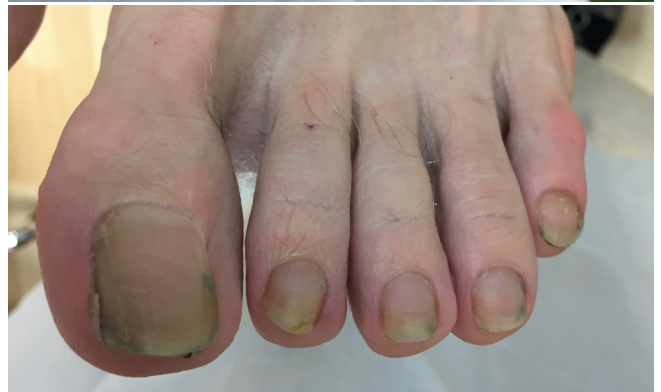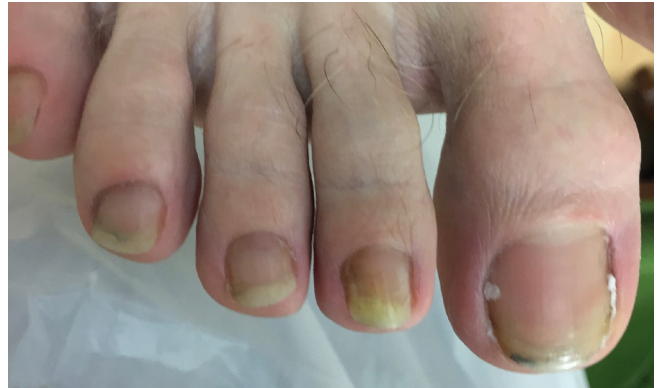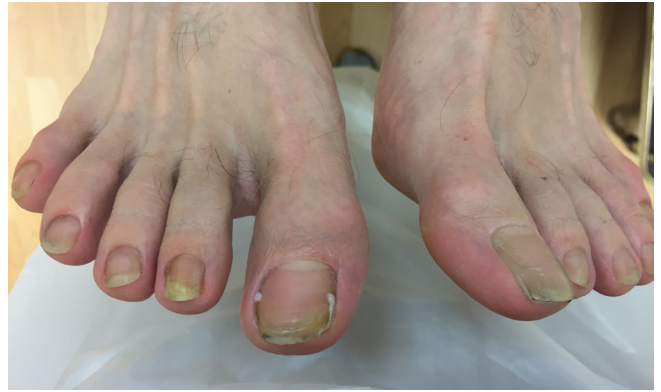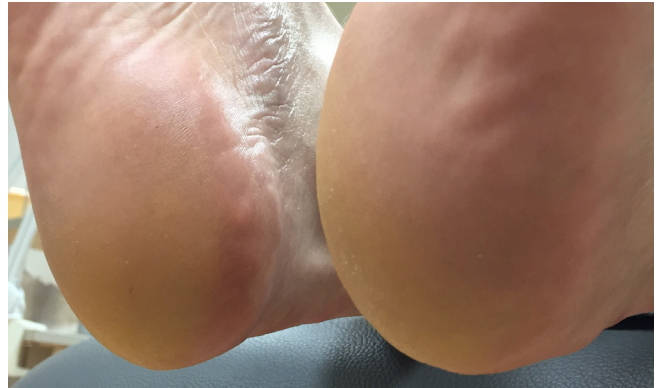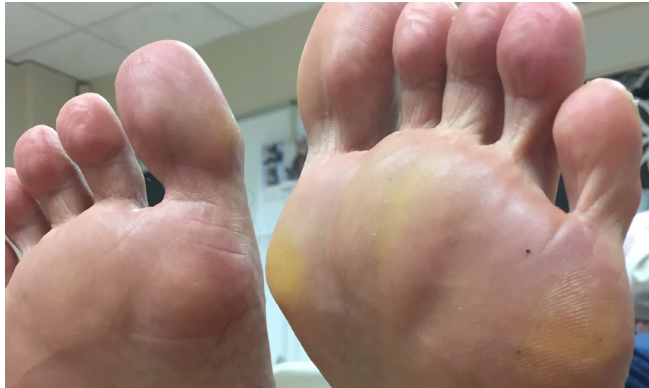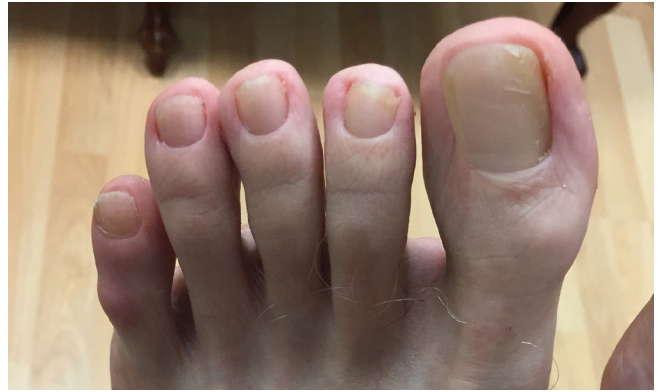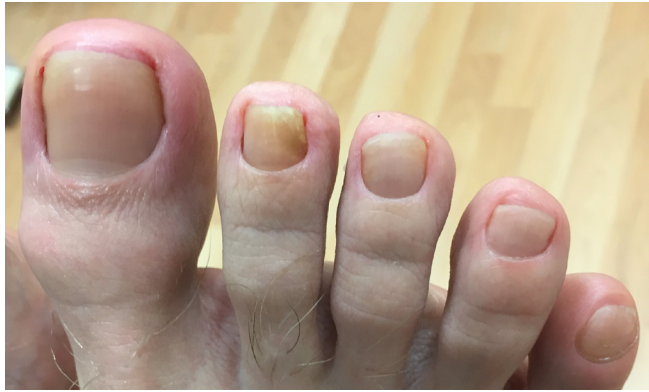Klient nr 8

Regulaarne klient. Parempoolse suure varba küüs irdus löögi tagajärjel. Uus, väljakasvav küüs kippus vallidesse põletikke tekitama. Klient kõndis igapäevaselt 10 km-id. distantse. Plantaar ristivõlvi lateraarses osas paksendid. Eelmisest korrast oli juba tamponeeritud, mis oli väga hästi pidama jäänud ning aitas valu vastu. Hetkel kaebusi polnud, tuli vaid regulaarsesse hooldusesse.

Lõpptulemus:

Lõikasin küüned, raspeldasin jalad ja paksendid. Tamponeerisin suured varba külgmised vallid mõlemalt poolt.



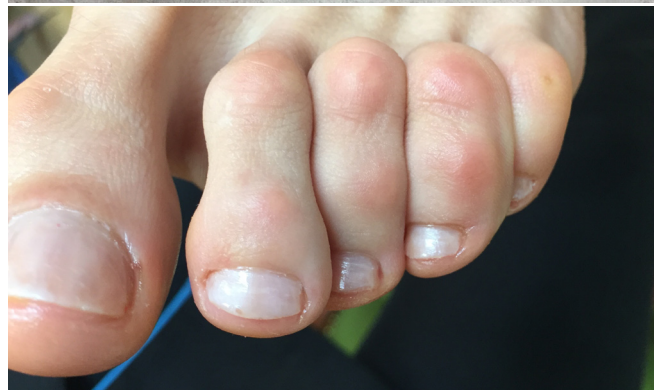
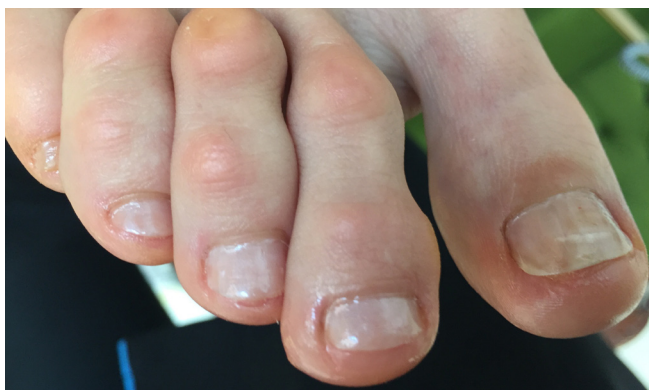
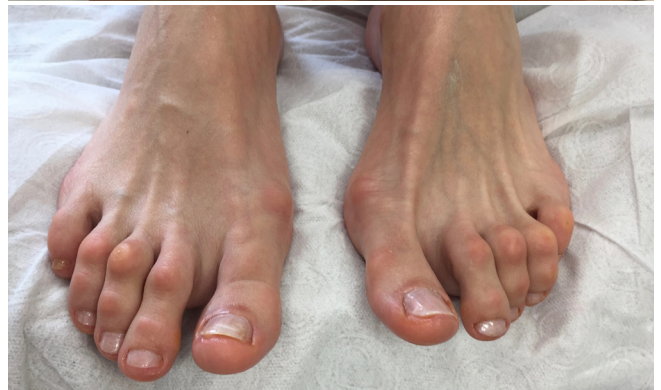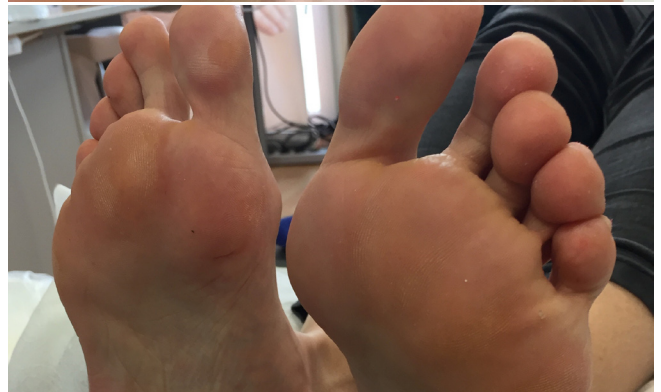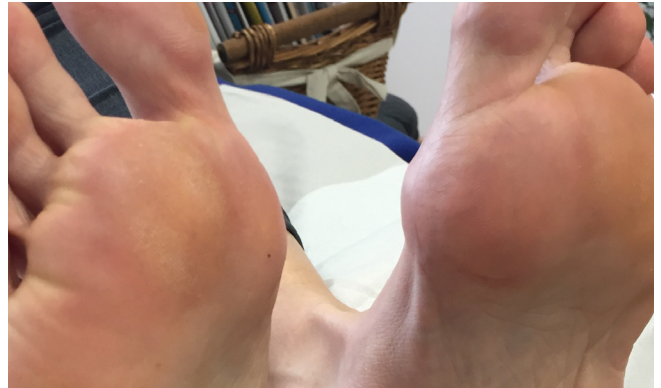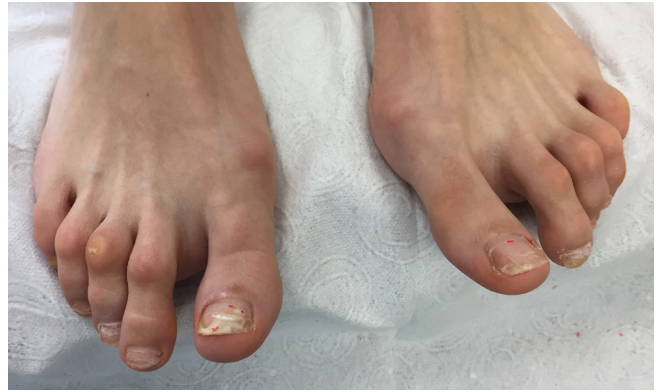Klient nr 9

Kliendil haamervarbad. Varbaliigestel konnasilmad. Jala plantaar poolel metatarsal osas tugevad paksendid. Külgmised luud tugevalt deformeerunud. Klient teeb trenni, jookseb pikki distantse. Tundub, et parema varbal oleva küüneformatsioon on tekkinud just spordi tagajärjel.

Lõpptulemus:

Lõigatud küüned, raspeldatud tallad. Lihvitud paksendid, konnasilmad said õhemaks. Soovitasin varbatugesid kas silikoonist või ise tehtud. Kuna läbin silikoonortooside koolituse, soovis klient saada midagi püsivamat ja nõus ootama, et teen talle personaalsed toed.



Klient nr 10

Vanem daam 60-des. Jalgadel hallux valgus, parem pool opereeritud 10 aastat tagasi. Nr. 2 varvastel konnasilmad. Jala plantaar osas tugev hüperkeratsioon nii distal, kui ka dorsal osas. Päka paksendi all konnasilm.

Lõpptulemus:

Lihvitud kõik paksendid ja konnasilmad õhemaks. Dorsaalsel nr 2 varvastel lihvitud väheke konnasilmi. Varbaliigesed tugeva pinge all ja konnasilma juur võib olla sügaval liigeses, siis lihvisin õige pisut. Küüned lõigatud. Kliendile tehtud varbatoed mõlemale jalale, millega ta jäi väga rahule. Soovitasin hiljem personaalseid silikoonortoose, millest oli huvitatud.



